

Anquilose da articulação têmporo-mandibular em criança: relato de caso clínico

Temporomandibular joint ankylosis in children: case report.

RESUMO

Anquilose da articulação temporo mandibular (ATM) pode ser definida como a fusão das superfícies articulares da mandíbula com o crânio, resultando em severos problemas para seus portadores. Os fatores causais mais comuns são: trauma, infecção e doença sistêmica. Diversos sistemas de classificação têm sido propostos, dentre eles o estabelecido por Sawhney (1986), que divide essa patologia em 4 estágios. Diversas formas de tratamento têm sido empregadas, tais como artroplastia em gap, artroplastia interposicional e reconstrução articular. Kaban estabeleceu um protocolo de tratamento para pacientes pediátricos, muito utilizado na atualidade, apresentando boas taxas de sucesso. O objetivo do trabalho foi relatar um caso de uma criança com anquilose bilateral da ATM, tratada seguindo esse protocolo, com sucesso em seu objetivo de restaurar a função mandibular, apesar da possibilidade de procedimentos complementares futuros para finalização do caso.

Palavras-chave: Articulação temporomandibular; Anquilose; reconstrução.

Recebido em 10/06/15
Aprovado em 26/01/16

Rodrigo Chenu Migliolo

Residentes do Serviço de Cirurgia e Traumatologia Buco-Maxilo-Faciais do Hospital Universitário da Universidade de São Paulo

Yuri Slusarenko da Silva

Residentes do Serviço de Cirurgia e Traumatologia Buco-Maxilo-Faciais do Hospital Universitário da Universidade de São Paulo

Shajadi Carlos Pardo Kaba

Especialistas em CTBMF e assistentes do Serviço de Cirurgia e Traumatologia Buco-Maxilo-Faciais do Hospital Universitário da Universidade de São Paulo

Henrique Camargo Bauer

Especialistas em CTBMF e assistentes do Serviço de Cirurgia e Traumatologia Buco-Maxilo-Faciais do Hospital Universitário da Universidade de São Paulo

ENDEREÇO PARA CORRESPONDÊNCIA

Hospital Universitário da Universidade de São Paulo
Endereço: Av. Prof. Lineu Prestes 2565,
CEP 05508-000, Cidade Universitária,
Divisão de Odontologia 3o andar.
E-mail: rodrigochenu@hotmail.com

ABSTRACT

Ankylosis can be defined as a fusion of the articular surfaces of the jaw to the skull, resulting in severe problems for its sufferers. The most common causal factors are trauma, infection and systemic disease. Several classification systems have been proposed, among them established by Sawhney (1986), which divides this disease into four stages. Several forms of treatment have been employed, such as gap arthroplasty, interpositional arthroplasty and joint reconstruction. Kaban established a treatment protocol for pediatric patients widely used today with good success rates. The aim of the study was to report a case of a child with bilateral ankylosis, treated according to this protocol with success in the goal to restore jaw function despite the possibility of future additional procedures for completion of the case.

Key Words: Temporomandibular joint; ankyloses; reconstruction.

INTRODUÇÃO

Anquilose da articulação têmporo-mandibular (ATM) pode ser definida como fusão das superfícies articulares da mandíbula com o crânio, resultando em severos problemas funcionais (mastigação, digestão, fonação), estéticos e psicológicos para pacientes portadores dessa condição, cujo tratamento se constitui em um grande desafio ao cirurgião oral e maxilofacial. Está comumente associada ao trauma, à infecção local (otite) ou sistêmica, e doenças sistêmicas, tais como espondilite anquilosante, artrite reumatoide e artrite psorítica¹.

Pode ser classificada quanto à localização (intra ou extra-articular), tipo de tecido envolvido (fibrosa, óssea ou fibro-óssea) e extensão da fusão (completa ou incompleta)^{2,3}. Outro sistema estabelecido por SAWHNEY (1986) classifica a anquilose da ATM em quatro estágios: tipo 1- extensa adesão fibrosa; tipo 2- fusão óssea do polo lateral do côndilo; tipo 3- fusão completa do côndilo, incluindo o polo medial; tipo 4- massa anquilótica.^{1,2,4,5}

Seu tratamento é complexo e envolve diversas técnicas, tais como artroplastia em gap, artroplastia interposicional e reconstrução articular.^{2,3,4}

Quando essa patologia acomete indivíduos em crescimento, detecção precoce e intervenção imediata com ampla ressecção e reconstrução do côndilo é mandatória, o enxerto costochondral, é o padrão-ouro para esse tipo de reconstrução⁶. Fisioterapia intensiva e acompanhamento a longo prazo são fundamentais para o sucesso do tratamento.

Kaban *et al* elaboraram um protocolo para tratamento da anquilose em pacientes pediátricos, que consiste em ressecção agressiva da massa anquilótica, coronoidectomia ipsilateral, coronoidectomia contralateral, se abertura máxima interincisal por menor que 35 mm, interposição com fásia temporal ou disco nativo (se reparável), reconstrução com enxerto costochondral ou distração osteogênica, mobilização precoce e fisioterapia agressiva^{2,3}.

RELATO DO CASO

Paciente do gênero masculino, 8 anos de idade, compareceu ao Serviço de Cirurgia e Traumatologia Buco-Maxilo-Facial do Hospital

Universitário da USP-SP acompanhado dos pais, com queixa de dificuldade em abrir a boca há cerca de 7 anos. Episódios recorrentes de infecção de ouvido (otite) foram relatados na história pregressa.

Ao exame físico extraoral, notou-se retrognatismo mandibular com desvio do mento à direita e abertura bucal interincisal de 15 mm (Figura 1-A). Em oroscopia, o paciente apresentava apinhamento dentário em mandíbula. A avaliação da tomografia computadorizada evidenciou deformação dos côndilos mandibulares (Figura 1-B) e alongamento dos processos coronoides, que, junto à história e sinais clínicos apresentados pelo paciente, nos levou ao diagnóstico de anquilose fibrosa bilateral da ATM.

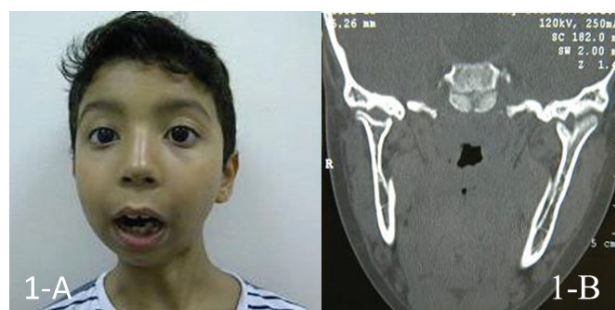

Figura 1 - 1-A. Paciente em vista frontal. 1-B. frontal Corte coronal da tomografia computadorizada

O paciente foi levado ao centro cirúrgico, onde recebeu anestesia geral e intubação nasotraqueal para tratamento cirúrgico da condição. Através de incisão pré-auricular com extensão temporal (Al-Kayat) e divulsão por planos, o côndilo mandibular direito deformado foi acessado e ressecado com auxílio de brocas e cinzéis. O processo coronoide alongado também foi removido pelo mesmo acesso. O mesmo procedimento foi realizado do lado esquerdo, e abertura interincisal de 33 mm foi obtida. Retalho miofascial do temporal (RMT) foi rodado sobre o arco zigomático e suturado anterior e posteriormente aos tecidos moles mediais com fio de algodão 2-0 do lado direito (Figura 2-A) e o disco nativo em boas condições usado como material interposicional na ATM esquerda. A fixação dos enxertos costochondrais (removidos por cirurgião torácico do HU-USP) aos ramos mandibulares, com 3 parafusos do sistema 2.0 (Figura 2-B) foi realizada com o paciente em oclusão. Manipulação mandibular foi realizada, verificando-se a estabilidade dos enxertos e a manutenção da quantidade de abertura bucal obtida

após a ressecção. Os acessos foram fechados por planos.

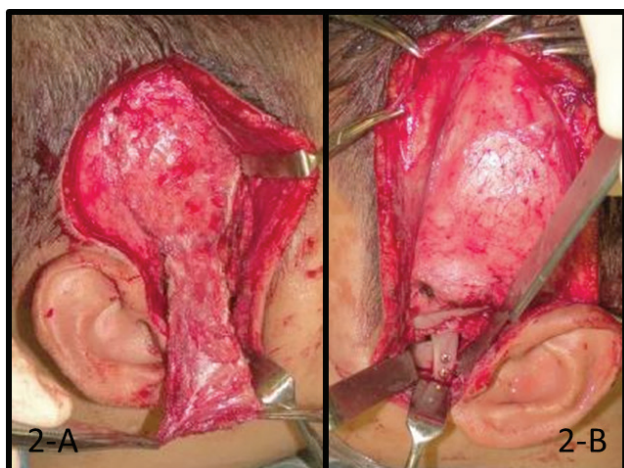


Figura 2 - 2-A. Retalho miofascial do temporal. 2-B. Reconstrução com enxerto costochondral.

Fisioterapia agressiva com o auxílio de espátulas de madeira foi instituída no pós-operatório imediato, e o paciente recebeu alta hospitalar 2 dias após a cirurgia. Acompanhamento semanal foi feito no primeiro mês. Um bom resultado estético dos acessos cirúrgicos (Figura 3-A), sem sinais de dano ao nervo facial, foi obtido. O paciente encontra-se em pós-operatório de 1,5 ano com 40 mm de abertura bucal interincisal (Figura 3-B).

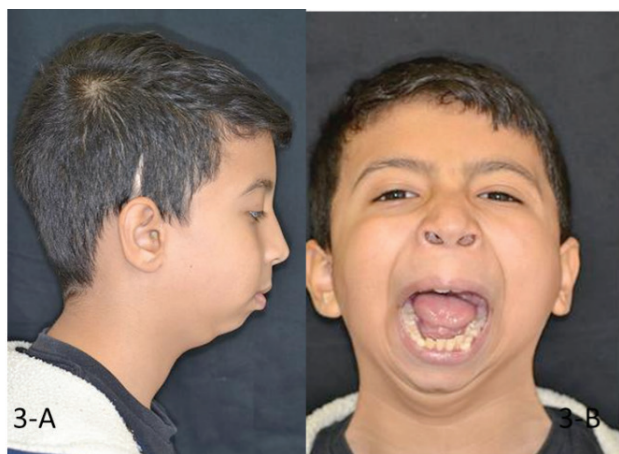

Figura 3 - 3-A. Bom resultado estético do acesso de Al-Kayat. 3-B. Abertura bucal em 1,5 ano de pós-operatório.

DISCUSSÃO

A anquilose da ATM pode resultar em grande limitação funcional e desconforto para seus portadores, e seu tratamento é um tanto quanto desafiador. Recidivas e limitação de abertura bucal têm sido relatadas no acompanhamento pós-operatório a longo prazo. Elgazzar *et al*¹ em

seu trabalho publicaram 5% de recidiva em 101 casos, enquanto Medra⁹ encontrou 25 % dessa complicação em 55 pacientes.

Nos pacientes em crescimento o problema se torna maior, visto que a falta de função e a perda do centro de crescimento do côndilo mandibular afetado podem resultar no desenvolvimento inadequado da mandíbula, gerando micrognatia e assimetria, o que torna o tratamento ainda mais complexo. Por isso, em crianças, o tratamento precoce é recomendado, já que, quanto maior a duração da hipomobilidade, menor o crescimento mandibular e pior a assimetria facial, sendo o prognóstico inversamente proporcional ao tempo de duração da anquilose³.

Dentre os fatores etiológicos, trauma e infecção são mais comumente relacionados a essa patologia^{1,6}, corroborando os estudos de Elgazzar *et al* e Erol *et al*, que incluíam 101 e 59 pacientes respectivamente, com 84 e 85%, sendo de origem traumática^{1,4}. O caso relatado resultou provavelmente dos episódios recorrentes de otite, relatados pela mãe.

Ressecção agressiva da massa anquilótica é primordial na prevenção da recidiva, permitindo movimentação livre e ampla da mandíbula. Remoção de, pelo menos, 10 mm⁷, 10 a 20 mm⁸ e 15 a 20 mm^{1,3,5} do côndilo mandibular afetado tem sido recomendada para evitar recidiva. No caso relatado, um espaço de, pelo menos, 10 mm foi criado entre os ramos mandibulares e o crânio.

A limitação funcional resultante da anquilose pode, em longo prazo, causar o alongamento do processo coronoide, constituindo-se em uma barreira mecânica ao movimento de abertura bucal. Coronoidectomia ipsilateral e contralateral têm sido defendidas^{3,4,8}, sendo esta realizada bilateralmente em nosso caso.

A colocação de material interposicional tem sido sugerida como barreira para formação óssea, impedindo a recidiva^{6,7,8}. Materiais autógenos como RMT, cartilagem auricular, derme, gordura e o próprio disco articular, e aloplásticos têm sido usados com esse propósito apresentados diferentes índices de sucesso.^{2, 3, 6, 7,8} Por se tratar de um material autógeno, com adequado suprimento sanguíneo e próximo ao sítio cirúrgico, RMT tem

tido amplamente empregado^{5,8}. Foi primeiramente descrito por Yolovine em 1898 e usado pela primeira vez em cirurgia da ATM por Murphy em 1914⁸. Bulgannawar *et al* relataram 8 casos em que RMT foi usado sem nenhuma recidiva pós-operatória⁸. Em nosso caso, foi utilizado RMT do lado direito e disco nativo em ATM esquerda para cobertura das fossas glenoides.

A reconstrução do côndilo mandibular após ressecção restabelece a altura do ramo mandibular e restaura a estrutura condilar perdida com melhores resultados funcionais²(manutenção da oclusão, movimentos mandibulares) e estéticos (simetria mandibular). Osso autógeno, tais como enxerto costochondral, fíbula, clavícula, crista ilíaca, metatarso, ou materiais aloplásticos (prótese articular) têm sido usados com esse propósito.³ Em pacientes pediátricos, a reconstrução com enxerto costochondral tem sido considerada padrão-ouro devido à sua compatibilidade biológica, capacidade de remodelação e potencial de crescimento^{2,3,6}. Foi, primeiramente, usado para reconstrução da ATM por Gillies em 1920, e as principais desvantagens em relação ao seu uso incluem morbidade da área doadora e crescimento imprevisível^{3,6,9}. Recidivas, reabsorção, fratura da junção costochondral e perfuração pleural com pneumotórax têm sido relatadas. El-Sayed relatou 14 casos de reconstrução costochondral: resultados satisfatórios em relação à abertura bucal e oclusão em todos, 2 complicações de rompimento pleural e 1 sobrecrecimento⁷. Medra, em 85 enxertos costochondrais, relatou que 59% tinham integrado e remodelado satisfatoriamente, e 25% sofreram reabsorção⁹.

Peltomaki *et al*, em estudo feito em macacos, encontrou três fatores que afetam o crescimento do enxerto de costela: hormônio e fatores de crescimento, função mandibular e espessura da porção cartilaginosa. Perrot e Kaban e Peltomaki *et al* têm associado a quantidade de crescimento do enxerto à espessura da porção cartilaginosa, relatando sobrecrecimento, com prognatismo e desvio mandibular para o lado não afetado, em casos em que se utilizaram grandes espessuras. Perrot *et al* em outro estudo demonstrou que não houve crescimento excessivo com 2 a 4mm de cartilagem⁵. Outros autores têm sugerido espessuras variáveis de 1 a 2mm³, 2 a 3 mm⁵, 2 a 4mm⁹ e 3mm⁷, na tentativa de evitar esse problema. Qudah *et al* relataram 2 casos de sobrecrecimento

em 16 reconstruções costochondrais com 2 a 3 mm de porção cartilaginosa⁵. No nosso caso, foram utilizados 3 mm de espessura.

Para fixação do enxerto ao ramo mandibular, autores relataram o uso de placa de titânio do sistema 2.0³ ou 2 a 3 parafusos (lag screws) do sistema 2.0^{1,3,6,7,9}, sendo essa segunda opção (3 lag screws) utilizada em nosso caso.

A distração osteogênica é uma alternativa à reconstrução condilar, em casos nos quais retrognatia e assimetria facial estão presentes. A ausência da necessidade de outro sítio doador^{3,7} e o fato de os tecidos moles serem aumentados junto com o tecido ósseo com uma modificação facial mais harmônica⁵ fazem essa opção viável. Stucki-McCormick relatou 2 casos de reconstrução usando essa técnica com sucesso. Outros resultados positivos obtidos com a distração foram publicados, confirmando ser esta uma opção de tratamento promissora¹⁰, apesar das dificuldades técnicas no controle do vetor de crescimento ósseo e custos com o material. Estudos em longo prazo devem ser realizados para avaliar sua eficácia. Operações adicionais, como cirurgia ortognática, podem ser necessárias para corrigir qualquer assimetria residual.³

Alguns autores recomendam bloqueio maxilo-mandibular pós-operatório^{2,3,6} por um período de até 10 dias, para regressão da dor e edema² e cicatrização inicial do enxerto, porém, em nosso caso, devido à fixação rígida estabelecida entre enxerto e ramo mandibular, optamos pela mobilização precoce e fisioterapia agressiva, como preconizado por Sawhney (1986), Kaban *et al* (1990) e Sui Gwan (2001), na tentativa de diminuir a chance de recidivas.

Como já citado, fisioterapia agressiva pós-operatória é essencial no sucesso do tratamento, e movimentação mandibular ativa com o auxílio dos dedos³ e das espátulas de madeira¹ deve ser realizada rigorosamente pelos pacientes, pelo menos 4 vezes ao dia, durante 3 a 5 minutos, por até um ano³. Esse foi o esquema adotado por nós no caso relatado. Os pacientes devem ser acompanhados de perto por um longo período de tempo, para assegurar o sucesso do tratamento.

CONSIDERAÇÕES FINAIS

O tratamento empregado no caso foi efetivo em seu objetivo de restabelecer a abertura bucal do paciente, existindo, porém, a possibilidade de procedimentos ortognáticos complementares para finalização do caso.

REFERÊNCIAS

1. Elgazzar RF, Abdelhady AI, Saad KA, Elshaal MA, Hussain MM, Abdelal SE, Sadakah AA. Treatment modalities of TMJ ankylosis: experience in Delta Nile, Egypt. *Int J Oral Maxillofac Surg* 2010; 39: 333-342.
2. Vanconcelos BCE, Porto GG Nogueira RVB. Anquilose da articulação têmporo-mandibular. *Rev Bras Otorrinolaringol* 2008; 74(1): 34-8.
3. Kaban LB, Bouchard C, Troulis MJ. A Protocol for Management of Temporomandibular Joint Ankylosis in Children. *J Oral Maxillofac Surg* 2009; 67: 1966-1978.
4. Erol B, Tanrikulu R, Görgün B. A clinical study on ankylosis of the temporomandibular joint. *J Cranio Maxillofac Surg* 2006; 34: 100-106.
5. Qudah MA, Qudeimat MA, Al-Maaita J. Treatment of TMJ ankylosis in Jordanian children-a comparison of two surgical techniques. *J Cranio Maxillofac Surg* 2005; 33: 30-36.
6. Pereira LC, Filho SHOB, Pastori CM, Gomes LGL. Tratamento cirúrgico de anquilose de articulação temporomandibular em criança: relato de caso. *Rev Bras Cir Craniomaxilofac* 2010; 13(3): 196-200.
7. El-Sayed KM. Temporomandibular joint reconstruction with costochondral graft using modified approach. *Int J Oral Maxillofac Surg* 2008; 37: 897-902.
8. Bulgannawar BA, Rai BD, Nair MA, Kalola R. Use of Temporalis Fascia as an Interpositional Arthroplasty in Temporomandibular Joint Ankylosis: Analysis of 8 Cases. *J Oral Maxillofac Surg* 2011; 69: 1031-1035.
9. Medra AMM. Follow up of mandibular costochondral grafts after release of ankylosis of the temporomandibular joints. *Br J Oral Surg* 2005; 43: 118-122.
10. Cheung LK, Zheng LW, Ma L, Shi XJ. Transport distraction versus costochondral graft for reconstruction of temporomandibular joint ankylosis: which is better?. *Oral Surg Oral Med Oral Pathol Oral Radiol Endod* 2009; 108: 32-40.